

Implantieren und Zubeißen an nur einem Tag

Kranke Zähne an einem Tag entfernen, Implantate fest in den Knochen verankern und sofort feste Zähne auf die neuen Implantate schrauben – dies ist heutzutage aufgrund innovativer Implantatentwicklungen möglich, in der Regel auch ohne aufwendigen Knochenaufbau. Im Rahmen des All-on-4-Behandlungskonzeptes werden dabei im zahnlosen Kiefer die fehlenden Zähne durch eine Brücke ersetzt, die von nur vier Zahnimplantaten getragen wird. Der vorliegende Beitrag erläutert das Behandlungskonzept anhand eines Fallbeispiels.



Autor: Tobias Löchel

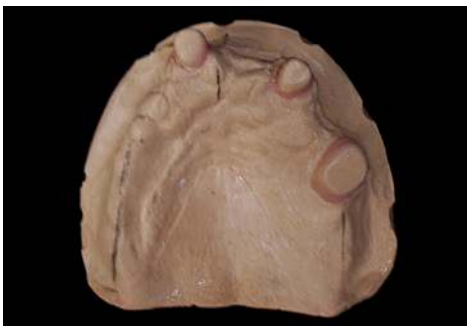

Abb. 1: Ausgangssituation.

Bei dem technischen Workflow des All-on-4-Behandlungskonzeptes (Nobel Biocare) handelt es sich um eine direkte festsitzende provisorische Versorgung nach einer Implantation. Das Besondere an diesem Verfahren ist, dass die Implantate sofort nach dem Einsetzen belastet werden können. Für die Versorgung eines zahnlosen Kiefers mit 12 Zähnen reichen schon vier Implantate aus. Zwei Implantate werden vertikal im Frontzahnbereich und zwei in einem Winkel von bis zu 45° im Seitenzahnbereich inseriert. Die hierbei mit 35 Ncm inserierten Implantate können direkt belastet werden und werden mit einem brückenartigen Provisorium versorgt. Nach dem erfolgreichen Einheilen erhält der Patient eine NobelProcera Implant Bridge als endgültige Versorgung. Dabei hat der Patient die Möglichkeit, zwischen drei Varianten zu wählen:

- **Basic:** NobelProcera Implantatbrücke aus Titan mit Zähnen und Gingiva aus Kunststoff.
- **Medium:** NobelProcera Implantatbrücke aus Titan, verblendet mit Komposit.
- **Premium:** NobelProcera Implantatbrücke mit individuellen NobelProcera Keramikronen.

Die Implantation kann entweder konventionell oder schablonengeführt erfolgen.

Fallbeispiel

Situation: 11; 23; 26 werden bei der OP extrahiert (Abb. 1).

Technisches Vorgehen

1. Herstellung der Scanschablone:

Nach Herstellung des Situationsmodells/Gegenbiss und Erhalt der Bissnahme erfolgt die Übertragung der Situation auf den Artikulator, mit anschließender Herstellung der prothetischen Aufstellung. Anhand der Aufstellung wird die Scanschablone über 11; 23; 26 gefertigt, da die Bohrschablone beim Einsetzen über diese zu fixieren ist. Die Extraktion wird erst vorgenommen, nachdem die anderen Implantate inseriert wurden (die Basis der Scanschablone muss mindestens 3 mm stark sein). Als nächster Schritt wird von dieser Situation, mithilfe von

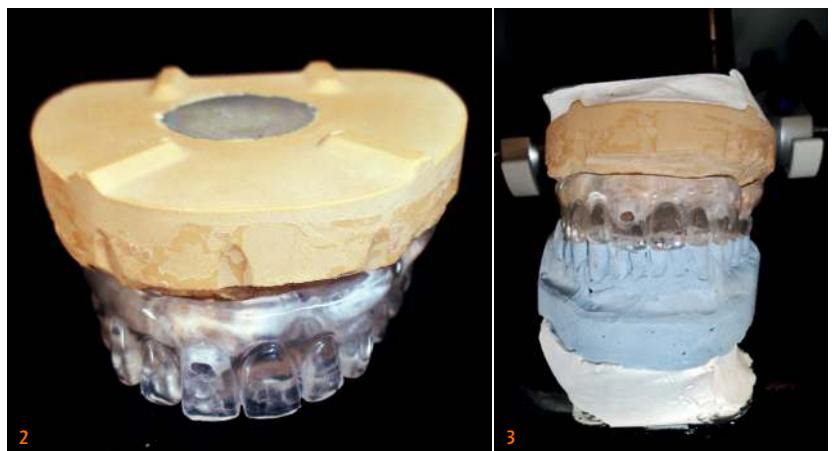


Abb. 2: Prothetische Aufstellung in Kunststoff umgesetzt. – Abb. 3: Fertige Scanschablone mit Silikon-schlüssel.

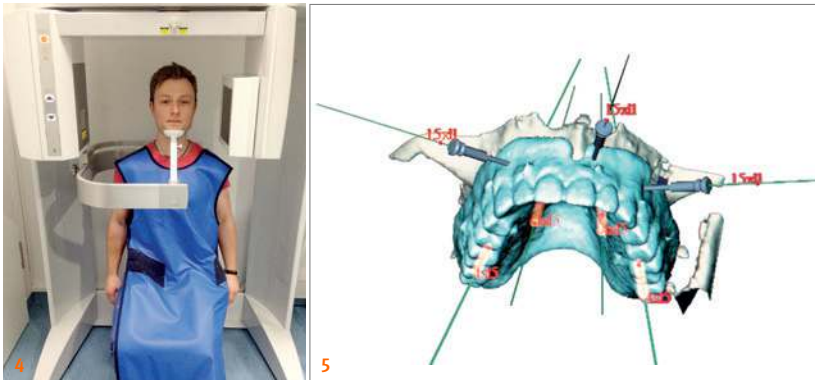


Abb. 4: DVT-Aufnahme Patient mit Schablone und Silikonschlüssel. – Abb. 5: 3-D-Implantatplanung mit NobelClinician.

Knetsilikon, ein Wall erstellt und vollkommen ohne Zähne mit Palapress vario auslaufen gelassen (Abb. 2).

Nach dem Ausarbeiten werden die Markierungspunkte mit einem Filzstift unterhalb der Zähne gesetzt. Am besten vier von oral sowie vier von vestibulär. Wichtig dabei ist, dass sich die Marker nicht überschneiden, zudem dürfen sie nicht im geplanten Implantationsbereich, an Füllungen oder anderen metallischen Bereichen liegen, da diese ansonsten Artefakte verursachen könnten. Nun werden die Marker mit einem 1,5 mm-Bohrer gesetzt. Das Bohrloch sollte dabei 1 mm tief sein. Anschließend erfolgt die Füllung der Löcher mit Guttapercha. Als nächster Schritt sind Fenster in die Scanschablone einzuarbeiten, um den Sitz

der Schablone kontrollieren zu können. Letztlich erfolgt die Anfertigung eines Silikonschlüssels mithilfe von Rego Fix. Dabei sollte der Biss so weit gesperrt werden, bis die Scanschablone komplett freiliegt (Abb. 3).

2. DVT-Aufnahme und 3-D-Implantatplanung

Die Scanschablone wird vor der DVT-Aufnahme dem Patienten eingesetzt, sodass eine Kontrolle des Sitzes der Schablone und des Silikonschlüssels stattfinden kann. Nun folgt eine DVT-Aufnahme. Zuerst Patient mit Schablone und Silikonschlüssel, dann Aufnahme von der Scanschablone allein. Als Letztes erfolgt dann noch eine weitere Aufnahme der Scanschablone allein, wobei im Voraus 11; 23; 26 mit licht-

härtendem Kunststoff aufgefüllt werden. Während der Aufnahme sollte der Patient leicht ohne Druck den Mund geschlossen halten und aufrecht sitzen (Abb. 4).

3. 3-D-Implantatplanung mit NobelClinician durch den Behandler (Abb. 5)

Diese Art der Implantatplanung hat verschiedene Vorteile. Der Behandler kann dadurch die Knochenqualität des Patienten ermitteln und das Knochenangebot überprüfen. Zudem können Kollisionen der Nerven vermieden und die Implantate nach den prothetischen Bedürfnissen optimal ausgerichtet werden. Hinzukommt, dass dadurch eventuell vorhandene Augmentationen sowie die gesamten Kosten besser eingeschätzt werden können.

Mit der fertigen Planung wird dann bei Nobel eine Bohrschablone bestellt.

4. Fertigung des Meistermodells mithilfe der Bohrschablone

Die Bohrschablone wird mit Guided Cylinder NP 3,5 mm sowie Laboranalogen bestückt (Abb. 6). Nun folgt die Herstellung des Meistermodells. Dafür werden die Laboranalogue mit dento-mask 21 Additionsvernetzendes Silikon von Dentona umspritzt und so eine Zahnfleischmaske erstellt (Abb. 7). Danach wird das Modell mit Superhartgips ausgegossen (Abb. 8).

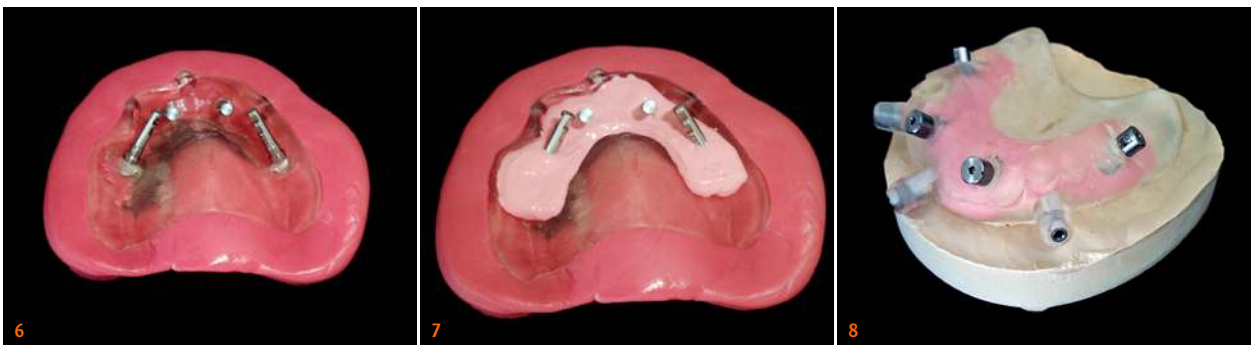

Abb. 6: Die Bohrschablone wird mit Guided Cylinder NP 3,5 mm bestückt. – Abb. 7: Erstellung einer Zahnfleischmaske. – Abb. 8: Ausguss des Modells mit Superhartgips.

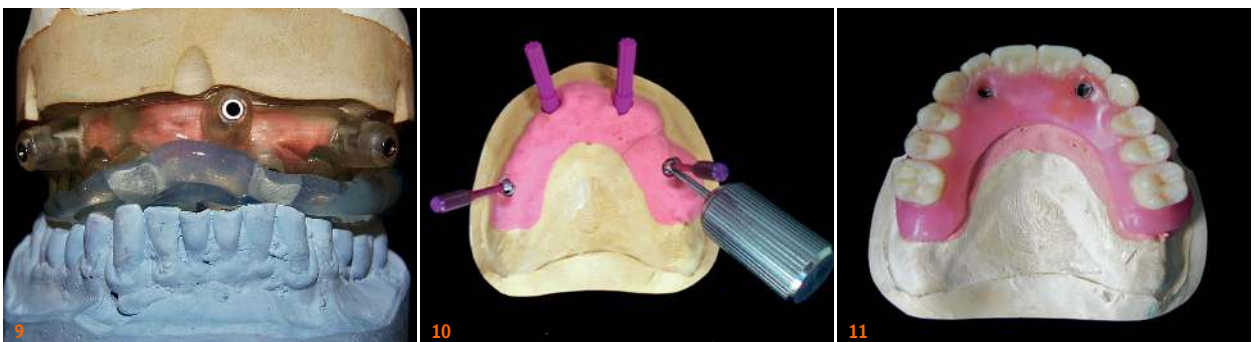


Abb. 9: Kontrolliertes Fixieren während der OP. – Abb. 10: Meistermodell mit Multi-Units bestückt. – Abb. 11: Aufstellungsübertrag.

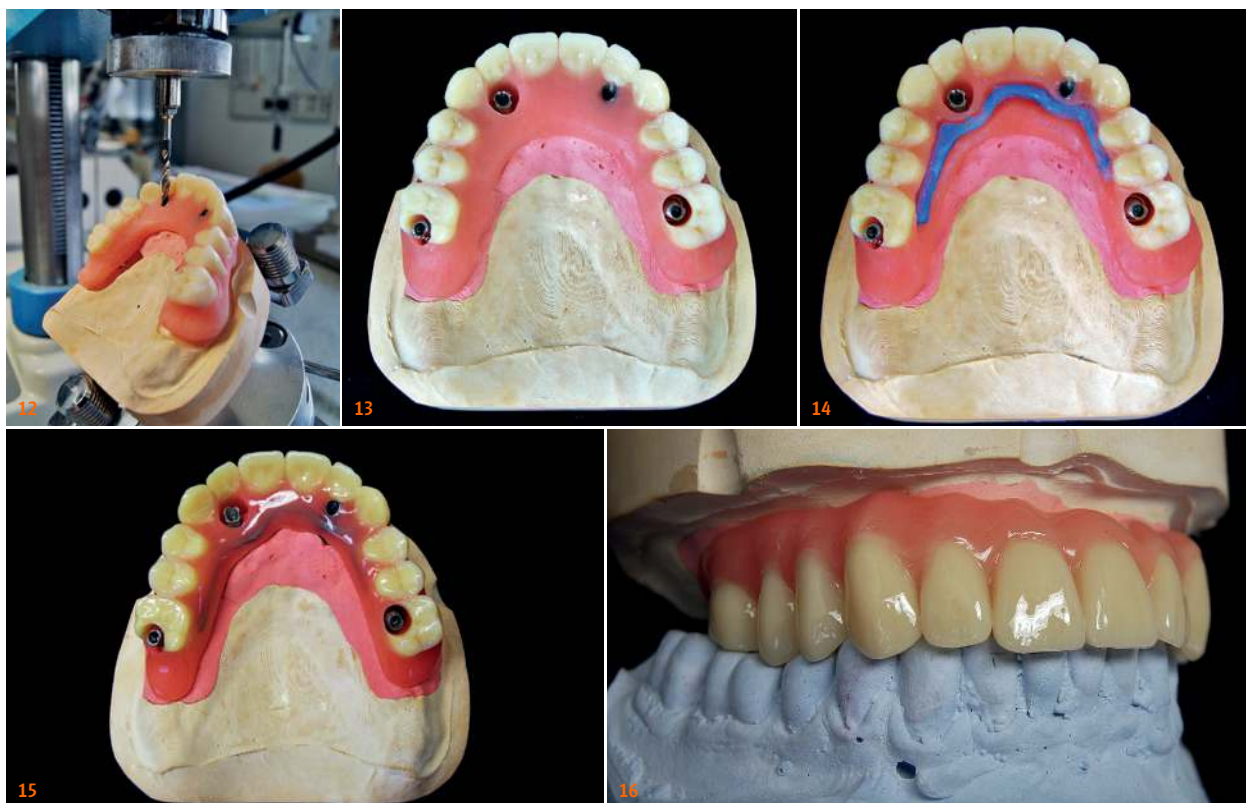


Abb. 12: Freischleifen der Multi-Units. – Abb. 13: Erzeugung der Unterschnitte. – Abb. 14: Metallarmierung. – Abb. 15: Fertige All-on-4-Interims. – Abb. 16: Ergebnis nach Unterfüttern und Reokklusion.

Als Nächstes wird das Meistermodell einartikuliert und die Bisshöhe mithilfe der Scanschablone übertragen. Sodann erfolgt die Herstellung eines Silikonschlüssels mit der Bohrschablone. Das ist sehr wichtig. Nur so kann ein kontrolliertes Fixieren bei der OP realisiert werden (Abb. 9).

Das Meistermodell wird nun mit den vom Zahnarzt geplanten Multi-Units bestückt. Anterior werden Multi-Unit Abutment Conical Connection NP 3,5 mm (gerade) und posterior 30° Multi-Unit Abutment Conical Connection NP 4,5 mm verwendet. Beim Bestücken der posterioren Multi-Units ist auf die prothetische Ausrichtung zu achten (Abb. 10). Letztlich wird die Aufstellung von der Scanschablone auf das Meistermodell übertragen und entsprechend angepasst (Abb. 11).

5. Fertigstellung des Provisoriums

Zur Fertigstellung muss ein anterior liegendes Temporary Coping Multi-Unit direkt mit einpolymerisiert werden. Zuvor wird es an der Retention unter 50 my mit 2 bar abgestrahlt und der freiliegende Teil mit Wachs bedeckt. Nach erfolgreichem Ausarbeiten (vor der Politur) werden die Multi-Units mithilfe eines Fräsgerätes in der pro-

thetischen Ausrichtung freigeschliffen (Abb. 12), mit einem Handstück weiter geöffnet und Unterschnitte erzeugt. Nur so kann zusätzlich neben dem chemischen auch ein mechanischer Verbund erzielt werden (Abb. 13).

Nun wird der erforderliche Platz für die Metallarmierung freigeschliffen und der Hohlraum mit lichthärtendem Kunststoff gefüllt (Abb. 14).

Beim Ausarbeiten der Metallarmierung werden zusätzlich Retentionen eingeschliffen und dann in die Prothese eingearbeitet. Zum Schluss wird die Basis so kurz wie möglich geschliffen, damit keine sattelförmige Auflage entsteht (Abb. 15).

6. Vorbereitung zur OP

Die restlichen Temporary Copings werden mit 50 my abgestrahlt und eine Ausrichtungsrille eingeschliffen.

Während der OP fixiert der Behandler die restlichen Temporary Copings mit provisorischem Kunststoff (Qu-resin von bredent).

Der Behandler nimmt nach erfolgreicher OP einen Unterfütterungsabdruck und einen Biss. Im Labor erfolgt entsprechend die Unterfütterung und Reokkludierung (Abb. 16).

Nach dem Finish setzt der Behandler das Provisorium (mit 15 Ncm) ein.

Fazit

Mit der Umsetzung des All-on-4-Konzeptes ist der Patient bestmöglich provisorisch versorgt. Während der Einheilungsphase hat der Patient die Möglichkeit, sich mit der Stellung und Farbe bzw. dem ästhetischen Erscheinungsbild der Prothese anfreunden zu können.

Eventuelle Änderungswünsche können problemlos bei der endgültigen Versorgung umgesetzt werden, um den Patienten rundum zufriedenzustellen und einen langfristigen Tragekomfort zu gewährleisten. Diese erörterte Vorgehensweise entspricht den Versorgungsmöglichkeiten heutiger Zeit und ist damit eine schonende wie sichere Lösung für mehr Lebensqualität mit dritten Zähnen.

KONTAKT

ZTM Tobias Löchel

Kimmel Zahntechnik GmbH
Ernst-Abbe-Straße 14
56070 Koblenz
anfrage@kimmel-zahntechnik.de
www.kimmel-zahntechnik.de